

Prof. dr Milorad Mitković

SPOLJNA FIKSACIJA KOD PRELOMA TIBIJE

Primena metode i aprata po Mitkoviću

2020

Sadržaj

Uvod	4
Koncept spoljne fiksacije po Mitkoviću zasnovan na dokazima	5
Rezultati biomehaničkih ispitivanja u AO institutu u Davosu	7
Rezultati eksperimentalnih ispitivanja na životinjama	9
Rezultati kliničke primene na 30.000 pacijenata	10
Anatomske karakteristike potkolenice i zone bezbednog plasiranja klinova	11
Indikacije za spoljnu fiksaciju potkolenice	13
Prednosti spoljne fiksacije i koncepta autora u lečenja preloma potkolenice.....	14
Nedostaci spoljne fiksacije kod lečenja preloma potkolenice	16
Komplikacije spoljne fiksacije: rano prepoznavanje i lečenje	17
Otvoreni prelomi potkolenice	21
Klasifikacija otvorenih preloma potkolenice	21
Lečenje otvorenih preloma potkolenice	23
Tip I otvorenog preloma potkolenice	23
Tip II otvorenog preloma potkolenice	24
Tip III otvorenog preloma potkolenice	24
Protokol lečenja tipa III otvorenog preloma potkolenice	25
Neurovaskularna procena	26
Debridman, antibiotici i zaštita od anaeroba	27
Spoljna fiksacija	29
Ponovljeni debridmani rane	30
Rekonstrukcija defekata mekih tkiva i kosti	30
Mišićni i mišićno-kožni peteljkasti režnjevi	31
Transport kosti fiksatorom po Mitkoviću (Sliding graft)	31
Zatvoreni prelomi potkolenice	34
Spoljna fiksacija pojedinih segmenata tibije	42
Prelomi proksimalne epifize tibije uključujući plato tibije	43
1. Standardni ram za tibiju	46
2. Hibridni ram sa zategnutim žicama	58
3. Ram sa unikortikalnim klinovima	63
4. Premošćavajući rigidni ram za koleno	68
5. Premošćavajući dinamički ram za koleno	72
Prelomi proksimalne metafize tibije	78
Prelomi dijafize tibije	83
Prelomi distalne tibije	89
Prelomi distalne metafize tibije	96
Prelomi distalne epifize tibije uključujući i prelome pilona	102
1. Standardni ram za tibiju	110
2. Hibridni ram sa zategnutim žicama	115
3. Premošćavajući rigidni ram za skočni zglob	122
4. Premošćavajući dinamički ram za skočni zglob	129
Reference	136

SPOLJNA FIKACIJA PRELOMA POJEDINIH SEGMENTA TIBIJE

Ovde će biti opisani i ilustrovani principi spoljne fiksacije različitog segmenta tibije. Kao što je već pomenuto u ovoj knjizi, tibija je podeljena, kao i u autorovim publikacijama za druge segmente donjih i gornjih ekstremiteta, na sledeće segmente:

- **Proksimalna epifiza (41-B,C)**
- **Proksimalna metafiza (41-A)**
- **Dijafiza (42-A,B,C)**
- **Distalna metafiza (43-A) i**
- **Distalna epifiza (43-B,C).**

PRELOMI PROKSIMALNE EPIFIZE TIBIJE UKLJUČUJUĆE FRAKTURE PLATO TIBIJE

Veoma je važno proceniti mehanizam i silu koja je dovela do povrede. Prelomi koji nastaju dejstvom vrlo jake sile, povezani su sa znatnim povredama mekih tkiva i predstavljaju indicaciju za spoljašnju fiksaciju. Posebnu pažnju treba posvetiti integritetu kože, naročito prisustvu plikova ili površinskih ogrebotina (Subramaniam 2019, Grubor 2016) ...

Za spoljnu fiksaciju preloma PROKSIMALNE EPIFIZE TIBIJE, uključujući tibijalni plato, autor predlaže jednu od sledećih tehnika:

- 1. Standardni ram za tibiju: ne preterano velika kominucija tako da se klinovi mogu pouzdano tj. relativno čvrsto plasirati u proksimalne fragmente tibije,**
- 2. Hibridni spoljni okvir: velika kominucija pogodna samo za plasiranje žica a ne i za plasiranje klinova,**
- 3. Ram sa unikortikalnim klinovima: unikortikalni klinovi guraju, prave kompresiju i tako održavaju repoziciju fragmenata kroz koje je plasiranje Šancovih klinova nepouzdana,**
- 4. Kruta premošćavajuća spoljna fiksacija, posle koje se kasnije može izvršiti definitivna spoljna ili unutrašnja fiksacija, i**

5. Dinamička premošćavajuća spoljašnja fiksacija, ako se ne očekuje da klinovi ili žice mogu da izvrše pouzdanu fiksaciju regiona kondila, zbog izrazite kominucije.

1. Standardni ram za tibiju

Kao što je gore spomenuto, poželjno je, kad god je to moguće, ne koristiti premošćavajući ram kolena duže od dve nedelje.

Indikacije za spoljnu fiksaciju

Apsolutna indikacija: spašavanje života i spašavanje noge.

Prihvatljive indikacije su: otvoreni prelomi proksimalne tibija (Gustilo tipa A, B i C), rane nanete vatrenim oružjem sa prelomima, obostrani prelomi tibije, privremena fiksacija koja će kasnije biti zamenjena definitivnom fiksacijom („kontrola štete“ kod politraumatizovanih, nedostatak odgovarajućeg materijala za definitivnu fiksaciju, odsustvo kvalifikovanog hirurga, privremeno nepovoljno opšte stanja pacijenta za duže operacije itd.) vaskularna povreda kod otvorenih preloma, politrauma, paraliza nerva kod otvorenih preloma, održavanje opekotina, prelomi udruženi sa infekcijom, dodatak nestabilnoj unutrašnjoj fiksaciji, svi pacijenti sa visokim hirurškim rizikom kao što su stariji pacijenti uključujući i zatvorene prelome sa povredom mekog tkiva, svi zatvoreni prelomi kod kojih je poželjna zatvorena repozicija i minimalno invazivna perkutana spoljašnja fiksacija i ukoliko je spoljna fiksacija metoda koju iskusni hirurg preferira.

Izbor rama

Standardni spoljni fiksator za prelome tibije sadrži (Sl. 15): jednu šipku dugu 320 mm, četiri nosača sa spojnicama i četiri klina promera 6 mm (dva klina dužine 130 mm i dva klina dužine 110 mm). Za izrazito gojazne osobe klinovi moraju biti odgovarajućih većih dužina.

Potrebni instrumenti

Trokar debljine 6 mm sa tupim vrhom i sa vodilicom čiji je unutrašnji prečnik 6 mm, burgija debljine 4 mm, „T“ ključ za uvrtnje klinova i viljuškasti ključ broj 13 za zaključavanje i otključavanje komponenti fiksatora.

Operativna tehnika

Preoperativno planiranje. Operacija se lakše izvodi na radiotransparentnom stolu sa razdvojenim nogama, pod fluoroskopskom kontrolom. Pacijent je u ležećem položaju na leđima, a ispod kolena povređene noge se podmetne jastuče tako da

koleno bude savijeno pod uglom od oko 30 stepeni. Suprotna strana stola je spuštена, a suprotna noga postavljena u držač. Tako su olakšane fluoroskopske kontrole u 2 pravca, što je kritično za ovaj postupak. Trakcija kod svežih preloma nije potrebna.

Vreme izvodjenja intervencije. Hirurgiju treba obaviti što je pre moguće, posebno ako je u pitanju otvoreni prelom.

Intraoperativna tehnika. Kondili, ukoliko su nestabilni moraju biti reponirani i stabilizovani pre primene spoljne fiksacije. Ako nema značajnije dislokacije, dovoljna je samo spoljna fiksacija. Kondilarna distrakcija može da se pomogne ručno. U vrlo retkim slučajevima (uglavnom kod zastarelih preloma) je potreban distrakcioni aparat (može biti korišćen spoljni fiksator za produženje donjih ekstremiteta po Mitkoviću) i u tom slučaju taj aparat se aplikuje na početku operativnog postupka, sa montiranim uređajem za distrakciju. Varus ili valgus manevar mogu pomoći u repoziciji. Veliki šiljati „Backhaus forceps“ koji se perkutano aplicira na lateralni i medijalni kondil pomažu u dobijanju precizne repozicije kondila praćene kompresijom. Ako je predviđena otvorena repozicija, preporučuje se pravljenje reza duž glavne prednje linije preloma, kako bi se omogućila vizualizacija zgloba kroz liniju preloma i kako bi se izbeglo dodatno deperiostiranje. Artroskopija se ne koristi kod preloma visoke energije. Nakon dobijene repozicije, potvrđene fluoroskopski, glavni fragmenti se fiksiraju pomoću Kiršnerovih žica (K-žica) i 6,5 mm kanuliranih spongioznih zavrtnjeva koji se navuku preko K-žice (koje se nakon uvrtnja zavrtnja uklanjaju). Jedan do tri kanulirana zavrtnja trebaju biti što bliže subhondralnoj kosti. U većini slučajeva dovoljna su dva.

Klinovi u proksimalnom fragmentu. Svi kožni rezovi za tibijalne klinove su uzdužni i dugi 10 mm. Istim nožem uzdužno preseći kožu i potkožno masno tkivo. Pravci klinova zavise od vrste preloma i kominucije. Klinovi moraju biti najmanje 15 mm distalno od nivoa platoa tibije. **Proksimalni klin** se uvodi prvi. Poželjno je da proksimalni klin uđe u kost medijalno od proksimalnog kraja tibijalnog tuberozita i da se uvrće u posterolateralnom smeru oko 10-15 stepeni u odnosu na sagitalnu ravan (kao što je prikazano na sl. 15). Drugi tj. **distalni klin**, treba da bude udaljen oko 10 mm u odnosu na prvi klin i treba ga uvijati u lateralnom ili posterolateralnom pravcu, tako da ugao između ova dva klina bude oko 30-60 stepeni. Incizija za **proksimalni klin** se pravi medijalno od proksimalnog kraja tuberozita tibije. Nakon što ste napravili taj proksimalni rez, uzmite vodilicu sa trokarom prečnika 6 mm i tupim vrhom i prodirite u meka tkiva do kosti. Kada ste došli na površinu kosti, pritisnite čvrsto vrhom trokara na površinu kosti i napravite nekoliko pokreta da biste razorili periost na površini od oko 1/3 kvadratnog centimetra. Zatim uklonite trokar dok je vodilica još uvek na površini kostij. Izbušite rupu burgijom prečnika 4 mm koja je duboka samo 10 mm. Dok je vodilica još uvek na površini kosti, uvedite Schantz klin kroz nju i počnite uvrtnje klina u kost. Smer uvrtnja klina se u tom trenutku još uvek može malo promeniti, ako je potrebno, i uvrtnje se tada može završiti. Kraj zavrtnja, može se prepoznati kada osetite da se povećava otpor pri uvrtnju klina, i tada puna debljina klina uđe u kost, nakon što je navoj čija je dužina 4 cm već uvrnut. Od tog trenutka mogu se zaviti još 2 puna kruga. Zatim napravite rez za **distalni klin** koji je udaljen 10 mm distalno i 10 mm posteromedijalno u odnosu na proksimalni klin i

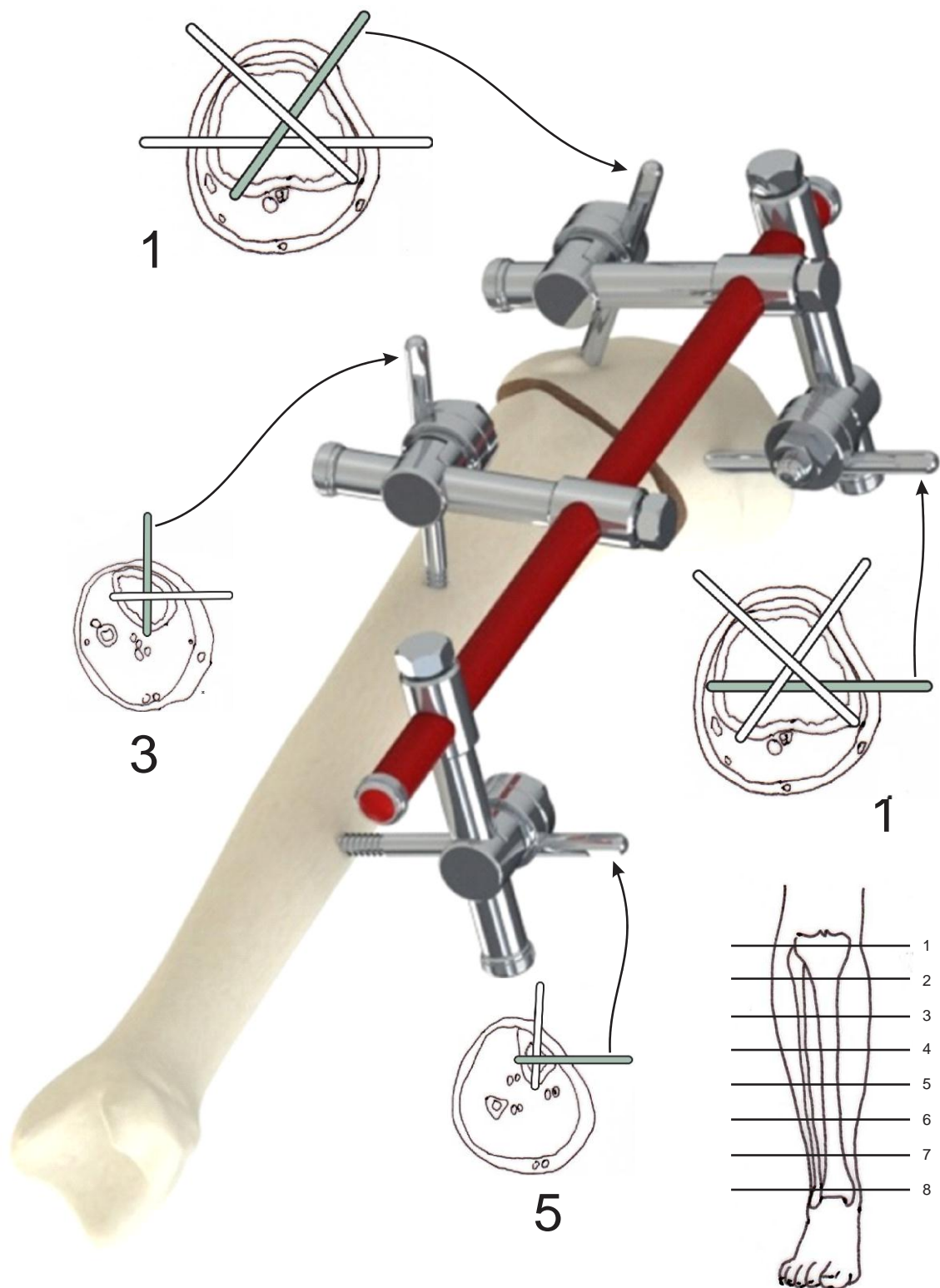
izbušite tanak korteks, praveći rupu duboku samo 10 mm. Zatim uvrnite klin u lateralnom ili posterolateralnom pravcu. Tokom uvrtnja klina može se osetiti trenutak kada se vrh klina nalazi na drugom korteksu. Ako je potrebno, to se može proveriti fluoroskopski. Zatim napravite još 3 puna kruga uvijanja klina.

Klinovi u dijafizi tibije. Dva klina se postavljaju u dijafizu tibije. **Proksimalni klin** treba uvrnuti u posteriornom smeru na daljini od oko 10-15 cm od zglobnog prostora kolena. Incizija se pravi 10 mm medijalno od prednje ivice tibije a bušenje se započne perpendikularno na anteromedijalnu stranu tibije a onda se pravac promeni i bušenje kompletira u posteriornom pravcu. **Distalni klin** je udaljen 5-8 cm u odnosu na proksimalni klin, i uvrnut u lateralnom ili posterolateralnom pravcu. Incizija se pravi oko 10 mm anteriorno od medijalne ivice tibije a bušenje se izvodi u lateralnom pravcu kao što je prikazano na slici. Svaki klin treba da preseca medularni kanal skoro centralno, što dodatno obezbeđuje stabilnost kod kominutivnih preloma. Klinovi se takođe mogu plasirati i u drugim pravcima ali je preporuka da bude onako kako je prikazano na sl. 15. Svi klinovi su uvedene „free hand“ tehnikom. Za određivanje pravca plasiranja klinova nisu potrebne nikakve vodilice.

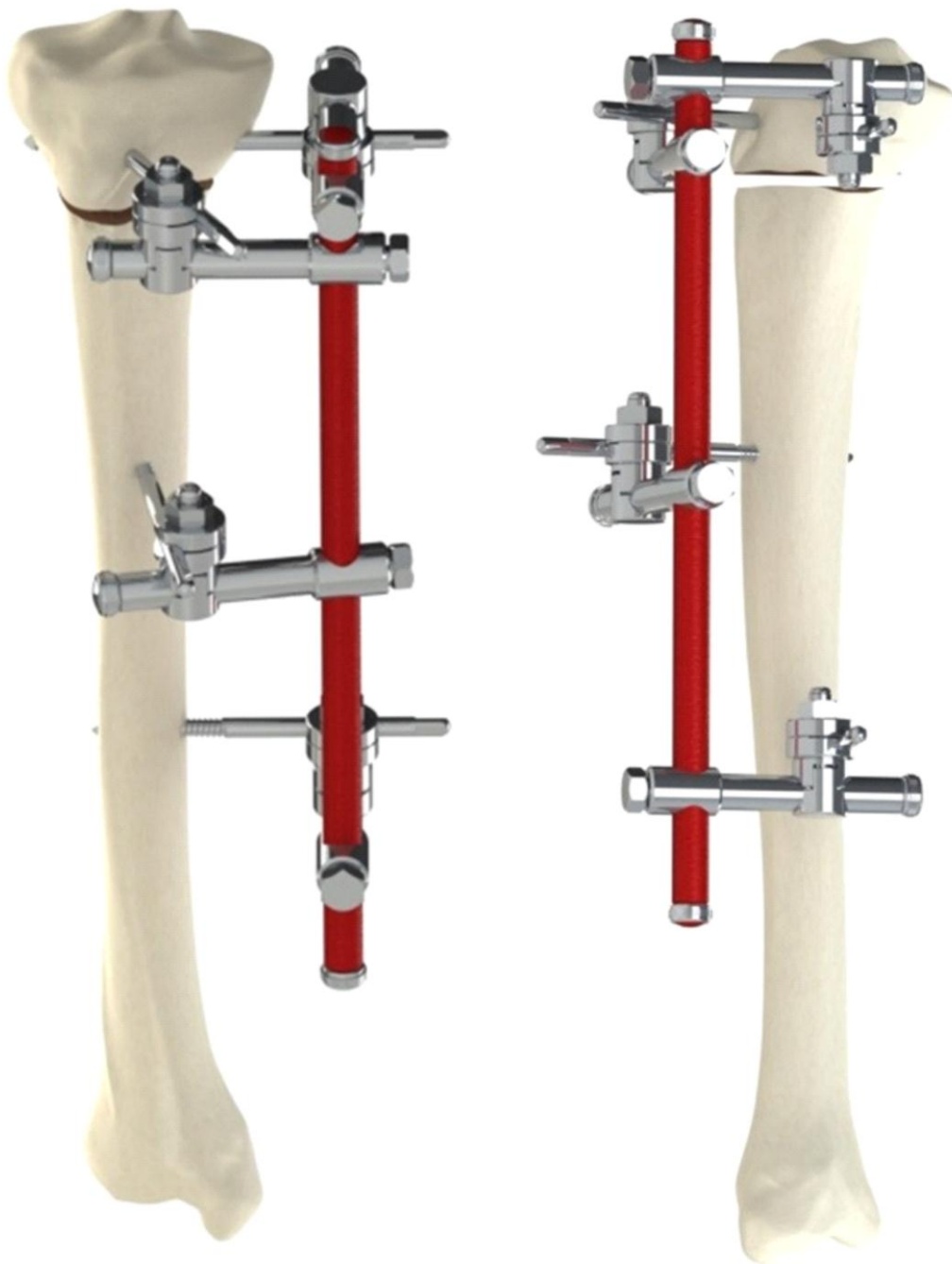Postavljanje rama. Pomoćnik drži oba kraja šipke, prethodno pripremljenog spoljnog fiksatora, između već plasiranih klinova, tako da šipka bude paralelna sa dugom osi tibija, dok se operater brine za pravilan položaj stopala (rotaciju), sve spojnice spaja sa klinovima i zaključava sve spojnice i nosače spojnice. Sve spojnice imaju klik mehanizam tako da se jednostavno spajaju sa klinovima sa bočne strane, što značajno ubrzava montiranje rama koje obično traje 1-2 minuta. Tokom procesa zaključavanja treba poštovati pravilo da se najpre rukom pritegne navrtka spojnice, a zatim takođe rukom zavrtanj odgovarajućeg nosača spojnice. Zatim se ključem jače pritegne navrtka iste spojnice a zavrtanj istog nosača jako - definitivno. Konačno se vratite ponovo na navrtku spojnice i pritegnite je jako tj. definitivno. Redosled zaključavanja sklopa spojnice-nosač je takav da se najpre zaključa najproksimalniji a potom najdistalniji skop i potom preostala dva sklopa. Zatim se obavlja završna kontrolna fluoroskopija, pa ako mislite da treba uraditi neku dodatnu korekciju, uradite to odmah dok je pacijent na stolu i u anesteziji. Pored kontrole repozicije obratite pažnju i na klinove: da li je neki klin nedovoljno ili je preterano uvrnut u kost, pa uradite odgovarajuće odvrtnje ili dodatno uvrtnje. Na kraju rada proverite jesu li sve spojnice i nosači jako zaključani.

Fiksator se može koristiti kao sredstvo precizne zatvorene repozicije kako u toku operacije tako i postoperativno, ukoliko je potrebno. Ukoliko su klinovi postavljeni konvergentno pod uglom od oko 90 stepeni (kao na slici 15), onda je ova korekcija jednostavna. Ako klinovi nisu medjusobno u pravougloj konvergentnoj orijentaciji (90 stepeni) takođe je moguće postići zatvorenu repoziciju, ali koristeći određene dodatke koji nisu ovde opisani. Ovim naprednim veštinama, koje omogućava ovaj originalni spoljni fiksator, se najbolje može ovladati na kursovima koji se redovno organizuju od strane udruženja poznatog kao „Škola Mitković“. Da biste korigovali rotaciju, otključajte dva nosača i spojnice na njima koje se odnose samo na distalni fragment, izvršite derotaciju i zaključajte ih ponovo. Ako je potrebno, u retkim slučajevima mogu se otključati sva četiri nosača i spojnice, radi lakše korekcije rotacije.

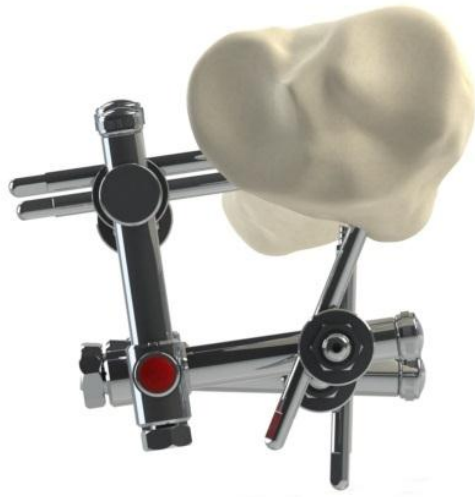Postoperativni tok. Dan nakon operacije, pacijenti se ohrabruju da hodaju uz pomoć štaka, tako što se oslanjaju samo sa težinom svoje noge. Previjanje se vrši dan nakon operacije; zatim svaka tri dana a kad prodje 10 dana od operacije, onda jednom nedeljno. Nakon dve nedelje pacijentima je dozvoljeno opterećenje na operisanu nogu težinom od 20 kg, nakon 4-6 nedelja pacijenti počinju da povećavaju opterećenje do punog opterećenja (100% težine) 6-8 nedelja od operacije. Vreme od operacije do punog opterećenja pre svega zavisi od težine samog pacijenta i od tipa preloma. Kod poprečnih preloma, dozvoljeno je puno opterećenje već dan posle operacije ali kod kominutivnih preloma, do punog opterećenja nekada treba da prodje i 10 nedelja. Savijanje kolena započinje dan posle operacije, laganim svakodnevnim progresivnim povećanjem obima pokreta. Kod lakših slučajeva, pun obim pokreta je moguć već kroz nekoliko dana. Kod preloma sa izraženom kominucijom, savijanje do 90 stepeni treba postići najdalje 4-5 nedelja posle operacije a pun obim pokreta u roku od 6 nedelja od dana operacije. Ukoliko se postoperativno uoči da je zaostala neka dislokacija u vidu angulacije, ovaj aparat dozvoljava da se to može korigovati bez ponovne intervencije. Najbolje vreme za njenu korekciju je 3 nedelje nakon operacije. Kalus je i tada mekan, lepljiv, i dozvoljava korekciju ugla, čak i rotacije a ne dozvoljava dislokaciju ad latus. Ispravljanje se može obaviti otključavanjem nosača i spojnice sa dijafizarnih klinova (ili sa epifizarnih) korekcijom i ponovnim zaključavanjem. Ovaj fiksator ima mogućnost dinamizacije, izuzetno važne opcije za smanjenje procenta komplikacija. Sa **dinamizacijom** se počinje tokom kontrolnog pregleda, 4-6 nedelja posle operacije i to tako što se, dok pacijent sedi sa kolenom pod uglom od 90 stepeni i stopalom oslonjenim na pod svojom punom površinom, otključaju distalna dva nosača sa šipke (spojnice moraju ostati zaključane) a zatim se koleno opreteti silom od oko 40-50 N, ili se rukom pritisne naniže tako da dodje do izvesnog teleskopiranja nosača u odnosu na šipku koje može biti 1-2 mm, dok ga je kasnije teže registrovati ali je procedura dokazana kao vrlo korisna, čak i ako nema vidljivog teleskopiranja. Potom se nosači ponovo zaključaju. Ovo ponavljati svake 3 nedelje a 8-10 nedelja posle operacije, posle otključavanja nosača ne vršiti njihovo ponovno zaljučavanje već ih ostavite otključane sve do kraja lečenja a pacijentu savetujte da hoda sa punim opterećenjem. Da zavrtnji kojim se vrši zaključavanje ne bi spontano ispali, mogu se provizorno fiksirati flasterom. Uklanjanje rama se vrši u proseku 12 nedelja nakon povrede. Prvo uklonite ram, a 6 dana kasnije i klinove. Ako su epifizarni klinovi već očigledno razlabavljeni, tada uklonite samo njih u isto vreme kad skidate ram. Ako nakon 6 dana nema bola ni ukočenosti, uklonite klinove. Ako se posle skidanja rama pojave patološki pokreti ili angulacija ili ako se pojavi bol ili otok, vratite ram još 2-3 nedelje, uz savet pacijentu da hoda sa punim osloncem, kada se očekuje da će doći do potpunog zarastanja. Ako su epifizarni klinovi već skinuti a pojave se znaci nezarastanja ili deformiteta, onda predložite pacijentu da mu uradite malu dodatnu intervenciju postavljanja dva nova epifizarna klina što možete uraditi u kratkotrajnoj anesteziji od 5 minuta. Onda postavite ram fiksatora i za par nedelja dobićete zarastanje bez deformiteta spašavajući tako i pacijenta i vas od kasnijih operacija radi korekcije loše sraslog ili nezaraslog preloma.



Sl. 15 Ram koji se preporučuje za fiksiranje preloma u predelu proksimalne epifize tibije



Sl. 16 Pogled sa prednje i bočne strane rama sa sl. 15, pokazuje konfiguraciju klinova za spoljnu fiksaciju proksimalnog epifiznog preloma



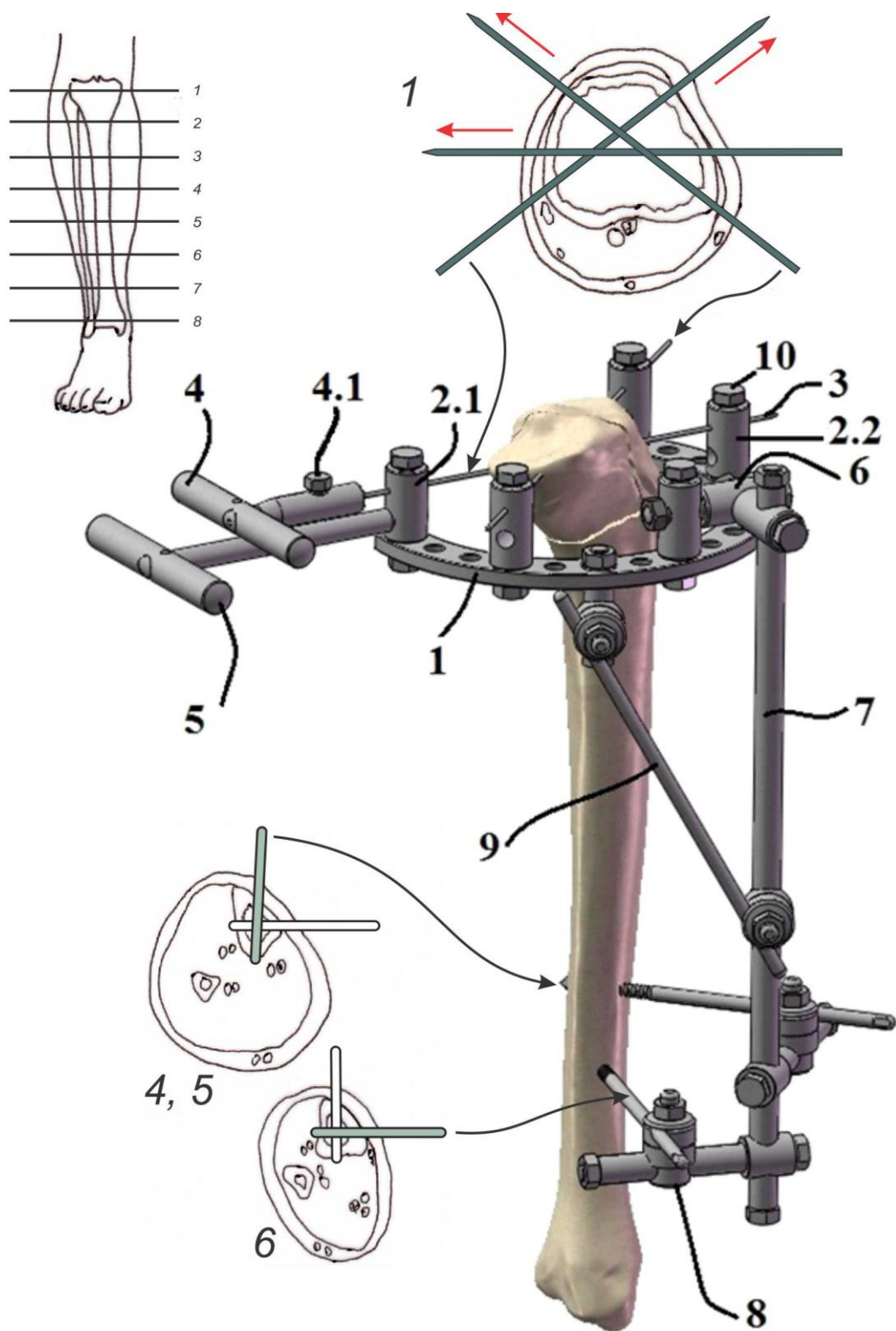
Sl. 17 Pogled odozgo na ram sa sl. 15, prikazuje biomehanički najbolju i najbezbedniju konfiguraciju klinova za spoljnu fiksaciju proksimalnih epifiznih preloma tibije

2. Hbridni spoljni fiksator sa zategnutim žicama

Kao što je gore spomenuto, poželjno je, kad god je to moguće, ne koristiti premošćavajući fiksator za prelome tibijalnog platoa. Ako se koristi hibridni fiksator, potrebno je na prvom koraku postupka reponirati fragmente koji pripadaju zglobnoj površini tibialnog platoa, što se postiže otvorenim pristupom, a ako je potrebno i fiksiranjem fragmenata zglobne površine minimalnom unutrašnjom fiksacijom. Metafizarni deo frakture se zatim tretira hibridnim fiksatorom.

Indikacije za hibridnu spoljnu fiksaciju

Prihvatljive indikacije su: Teški multi fragmentarni prelomi platoa tibije, npr. Schatzker tip (4, 5, 6) sekundarna fiksacija nakon neuspeha ili infekcije primarne unutrašnje fiksacije, manje složen otvoreni prelom sa teškim oštećenjem mekog tkiva, npr. Gustillo tip (II, III), rane od vatrenog oružja sa prelomima, bilateralni tibijalni prelomi, pseudoartroze, održavanje opekotina, prelomi povezani sa infekcijama, podrška nedovoljno stabilnoj unutrašnjoj fiksaciji, pacijenti sa već postojećom arterijskom ili venskom insuficijencijom, svi zatvoreni prelomi gde je zatvorena repozicija i minimalno invazivna perkutana spoljašnja fiksacija poželjna i, ako je spoljna fiksacija poželjna metoda iskusnog hirurga.



Sl. 23 Hibridni ram za spoljnu fiksaciju preloma proksimalne tibije, po Mitkoviću, sadrži sledeće komponente: 1 – poluprsten (luk od 3/5 kruga), 2.1 – žica-poluprsten spojnica, 3 - K-žica debljine 2 mm, 4 – zatezač tj. ručica za vučenje, 4.1 – zavrtnaj za zaključavanje K-igle u ručici za vučenje, 5 - gurač, 6 – šipka-poluprsten kardanski zglob, 7 – šipka, 8 – podesiva spojnica, 9 – osiguravajuća šipka za povezivanje šipke 7 i poluprstena i 10 – zaključavajući zavrtnaj na spojnici prstena za K-igle